

¿CUÁNDO SOSPECHAR INTOXICACIÓN DIGITÁLICA? A PROPÓSITO DE UN CASO

When to suspect Digitalis Toxicity? Case Review.

Nery E. Linarez Ochoa

Especialista en Medicina Interna y Cardiología, Servicio de Medicina Interna y Cardiología, Hospital Regional del Sur, Choluteca, Honduras.

RESUMEN. Antecedentes: La intoxicación digitálica es más frecuente de lo que aparenta y para diagnosticarla hay que tenerla en cuenta siempre en todo paciente que recibe digoxina. En países como Cuba se ha encontrado que la tasa de intoxicación digitálica es de 9.6% por cada 100 pacientes. En Honduras, ya el Dr. Alfredo León Gómez describía las manifestaciones visuales de la intoxicación con digoxina en la Revista Médica Hondureña de 1972. **Caso Clínico:** Paciente femenino de 75 años de edad con cardiopatía mixta, hipertensiva e isquémica, en fase dilatada, en insuficiencia cardíaca clase funcional III según la New York Heart Association, fracción de eyección de ventrículo izquierdo de 45%, manejada con una dosis diaria por vía oral de enalapril 5 mg, espironolactona 100 mg, furosemida 40 mg, carvedilol 6.25, aspirina 100 mg y digoxina 0.25 mg; presentaba desde hace dos meses hiporexia y epigastralgias. A la evaluación clínica presentaba bradicardia, ruidos cardíacos arrítmicos, en el electrocardiograma se encontró bloqueo aurículo-ventricular de primer grado y extrasístoles ventriculares bigeminadas. Se identificó en la radiografía de tórax cardiomegalia global y redistribución de flujo pulmonar. **Conclusión:** la digoxina sigue siendo la piedra angular en el tratamiento de la insuficiencia cardíaca con fibrilación auricular crónica, a pesar de sus efectos secundarios, toxicidad, su estrecho margen terapéutico y el advenimiento de nuevas drogas. Y aunque se prescribe desde hace tres siglos, la dosis apropiada de la digital en pacientes con insuficiencia cardíaca con ritmo sinusal normal es todavía un tema incierto. No olvidar que los primeros síntomas de intoxicación, aunque inespecíficos generalmente son digestivos.

Palabras clave: Digoxina, intoxicación, insuficiencia cardíaca.

INTRODUCCIÓN

La intoxicación digitálica se define como el conjunto de manifestaciones clínicas que se presentan cuando los niveles de digoxina están arriba de su nivel tóxico (muchos estudios han encontrado que debe mantenerse de 1 a 1.2 ng/dl).¹ Hasta hace una década se tomaba como referencia 2 ng/dl, pero debido a que el índice terapéutico es muy cercano al nivel tóxico se pretende que el paciente mantenga su nivel menor a 1ng/dl. Las manifestaciones clínicas van desde síntomas gastrointestinales (hiporexia, náuseas, vómitos, diarrea), neurológicos (fatiga, confusión, insomnio, depresión, vértigo, visión a colores con halos verdes o amarillos sobre las luces),² hasta síntomas cardíacos manifestados en el electrocardiograma (bradicardia, bloqueos aurículo ventricular (BAV) grado 1 y 2, extrasístoles ventriculares, taquicardias auriculares multifocales etc). También es característico los cambios que se producen por uso crónico de digoxina conocidos como "cubeta digitálica" en el electrocardiograma.²⁻⁴

Se hace revisión del caso por considerar que la intoxicación digitálica es una entidad frecuente, pero por sus síntomas larvados e imprecisos iniciales como los digestivos, puede pasar inadvertidos para el médico, sobre todo en intoxicaciones crónicas, si no se correlacionan los datos clínicos con los hallazgos electrocardiográficos, que son más sugestivos, además hay que considerar que en los países en vías de desarrollo el acceso a estudios específicos es limitado, como la medición sérica de digoxina, por lo que se depen-

de casi exclusivamente de una adecuada historia clínica para hacer diagnóstico.²

"Apuesto toda mi reputación a que uso la digital a dosis que los libros de texto mencionan como peligrosas y en otros casos a dosis que los libros refieren ineficaces." –Wenkebach, 1864-1944¹

PRESENTACIÓN DEL CASO

Paciente femenino de 75 años de edad con antecedentes de cardiopatía mixta (hipertensiva e isquémica) en fase dilatada, con insuficiencia cardíaca clase funcional III según la New York Heart Association (NYHA), con fracción de eyección del ventrículo izquierdo de 45%, recibiendo tratamiento con una dosis diaria oral de enalapril 5 mg, espironolactona 100 mg, furosemida 40 mg, carvedilol 6.25, aspirina 100 mg y digoxina 0.25 mg. Presenta desde hace dos meses hiporexia y epigastralgias, debilidad generalizada en varias ocasiones evaluada en servicio de urgencia donde se le ajustaba su medicación.

Al momento de su ingreso presentaba empeoramiento de su insuficiencia cardíaca, con disnea de reposo, anorexia y postración. Al examen clínico se encontró: PA 110/70 mmHg, frecuencia cardíaca de 40 latidos por minuto, ingurgitación yugular, R1 y R2 arrítmicos, presencia de R4, escasos estertores basales, hepatomegalia, edema en miembros inferiores con fóvea +/++.

Los exámenes laboratoriales mostraron: hemoglobina 10, volumen corpuscular medio de 78, (anemia microcítica hipocrómica), plaquetas 170,000, creatinina 1.9 mg/dL, nitógeno ureico 28mg/dL,

Recibido para publicación el 11/11, aceptado el 02/12

Dirigir correspondencia a: Dr. Nery E. Linarez Ochoa, Hospital del Sur, Apartado postal 257. Teléfonos:(504) 27826621/99301124. Correo E: linareochoa@hotmail.com

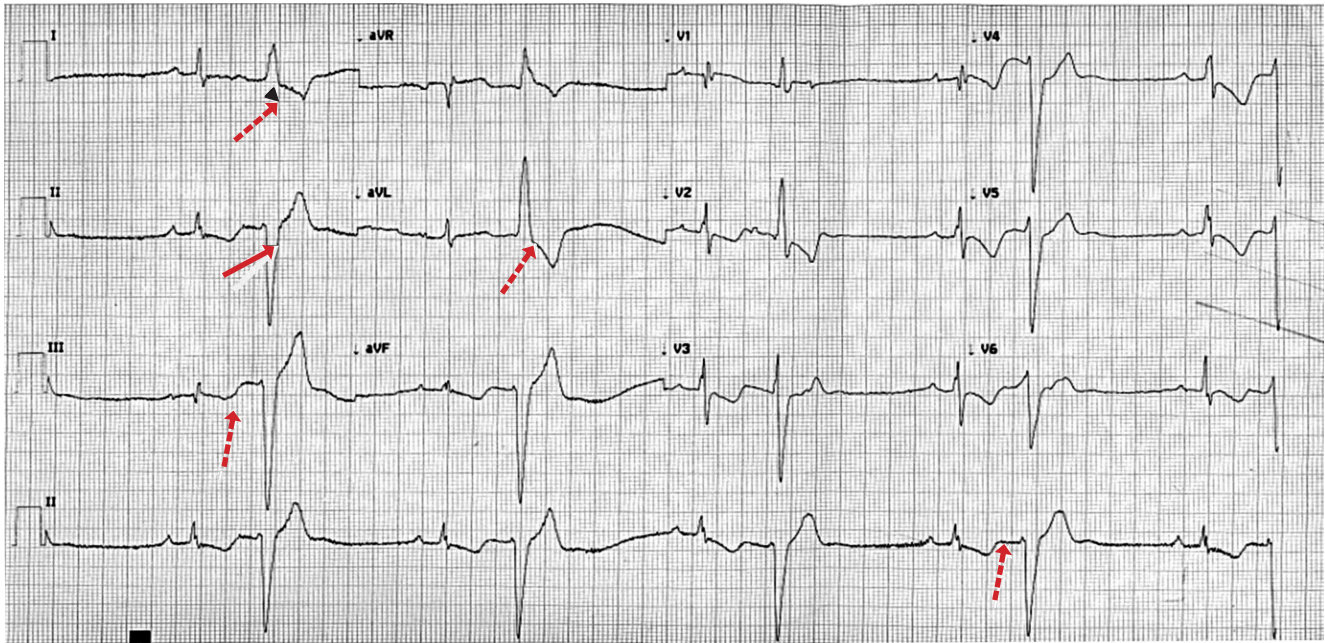


Figura 1. En el trazado del electrocardiograma de la paciente reportada se observa bloque auriculoventricular de primer grado (FLECHA PUNTEADA), extrasístoles ventriculares bigeminas (FLECHA CONTINUA), latido normal seguido de extrasístole ventricular y así se repite según la gravedad), y bradicardia sinusal.

potasio 3.4mEq/dL (Valor normal 3.5-5 meq/dl). La radiografía de tórax reveló cardiomegalia global a expensas de las cuatro cavidades y redistribución de flujo venocapilar pulmonar. El electrocardiograma: mostró bradicardia sinusal, bloqueo auriculoventricular de primer grado, extrasístoles ventriculares bigeminales (**Figura. 1**). La paciente se manejó como intoxicación digitálica, no ameritó marcapaso temporal. La evolución fue satisfactoria al suspender la digoxina más reposición de potasio e hidratación.

DISCUSIÓN

El presente caso ilustra intoxicación digitálica en paciente con cardiopatía dilatada. La digoxina es un derivado de la planta *Digitalis lanta*, de allí toma su nombre este derivado digitálicos. Actúa inhibiendo la bomba $\text{Na}^+ \text{K}^+ \text{ATPasa}$ en el músculo cardíaco, disminuyendo la salida de Na^+ cerca del sarcolema y aumentando los niveles de Ca^{+2} en el citosol intracelular, por lo que tiene un efecto inotrópico positivo, aumentando la fuerza de contracción muscular, la función de bomba del corazón mejora al optimizar el llenado ventricular; y como efecto indirecto inhibe la bomba $\text{Na}^+ \text{K}^+ \text{ATPasa}$ a nivel neural, creando una estimulación vagal que disminuye la frecuencia cardíaca y la estimulación simpática.^{2,4}

El uso diario de la digoxina conlleva a tomar en cuenta la dosis a administrar: la digitalización rápida, puede lograrse por vía intravenosa (0.5 mg) u oral una o dos dosis, hasta un total de 0.75-1 mg.¹

La dosis de mantenimiento es de 0.125mg-0.25mg. La digoxina tiene una absorción de 75% después de su administración oral, vida media de 36 horas, circula en sangre sin unirse a proteínas plasmáticas, es liposoluble, se une a receptores del músculo esquelético.³

Las contraindicaciones para el uso de digoxina son: miocardiopatía hipertrófica obstructiva, síndrome de Wolf Parkinson White y BAV, en esta paciente el BAV fue secundario a la intoxicación digitá-

lica. La intoxicación digitálica típicamente se presenta en pacientes mayores (ancianos), con fibrilación auricular y alteraciones en las pruebas de función renal, esto último también se comprobó en esta paciente.¹ El mecanismo de la toxicidad es estrictamente celular y se explica por:

- 1) sobrecarga de calcio intracelular que retrasa la despolarización dependiente de calcio lo que conduce al automatismo ventricular,
- 2) exagerada estimulación vagal (bradicardia y BAV), y
- 3) efecto depresor directo de la digoxina sobre el nodo auriculoventricular.² (**Figura. 2**)

Las arritmias más frecuentes en la intoxicación digitálica son: bradicardia sinusal, fibrilación auricular con respuesta ventricular menor de 50 latidos por minuto, extrasístoles ventriculares en forma de bigeminismo, taquicardia bidireccional. Varios de estos cambios fueron observados en la paciente descrita, quién presentaba manifestaciones gástricas, datos de bajo gasto cardíaco por la bradicardia, bigeminismo y el bloqueo BAV de primer grado, lo que comúnmente se denomina "tres B" para no olvidar estas tres complicaciones, además de hipopotasemia con creatinina de 1.9 mg/dl.^{1,5}

Algunas situaciones que incrementan los niveles de digoxina son: edad avanzada, dosis inicial excesiva en relación a la masa corporal, disminución de la excreción renal, hipopotasemia (< 3meq/dl), disminución del flujo renal, uso concomitante de otros fármacos como amiodarona, propafenona, verapamil, espinorolactona, estatinas, paroxetine, claritomicina, diltiazem, indometacina, itraconazol, quinidina. Además, los antibióticos como la eritromicina y tetraciclinas pueden interactuar al disminuir la excreción intestinal de productos de reducción de la digoxina, además de inhibir el sistema de transporte en el intestino y su excreción renal.^{2,6-11}

El diagnóstico de intoxicación digitálica se comprueba si desaparecen la arritmias al suspender la digoxina o con niveles séricos altos de digital; en la práctica a veces no se miden los niveles séricos por razones económicas y porque los datos clínicos y electrocardiográficos son más diagnósticos.^{3,9,10-12} No significa que no se tengan que medir los niveles de digoxina, cuando se cuenta con el recurso.

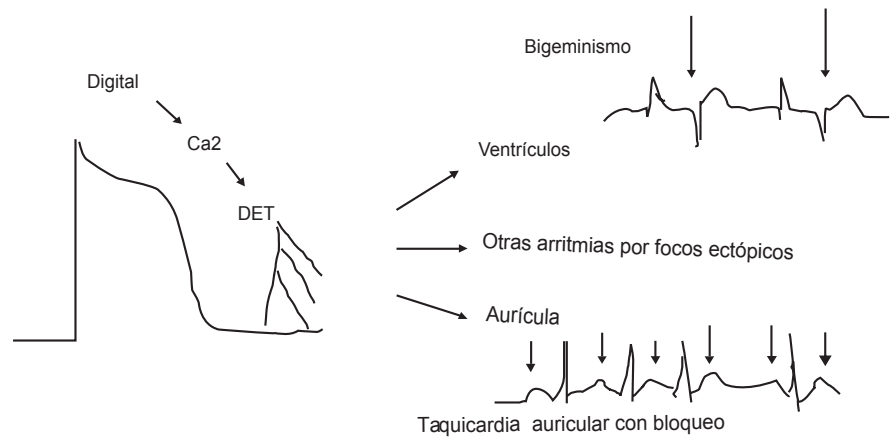
En la paciente reportada, el diagnóstico se sospechó clínicamente, sustentado por los hallazgos en el electrocardiograma y confirmado por la respuesta al tratamiento.

El tratamiento de intoxicación digitálica varía de acuerdo a la severidad del caso. Es necesario la suspensión de la digoxina, se vigila y se realiza monitoreo clínico y con electrocardiograma. Si se dispone de medios laboratoriales, se miden los niveles séricos. Si hay arritmias como bigeminismo, bradicardia sinusal sintomática o BAV, como en la paciente que se presenta, se inicia tratamiento con la administración de cloruro de potasio intravenoso a razón de 20 mEq/hora, de preferencia en otros centros hospitalarios se hace siempre por vía central por el riesgo de necrosis, ardor y dolor que puede producir en los tejidos.^{8,10,13-18} Afortunadamente teniendo el cuidado de no aumentar la velocidad de infusión (por el efecto en la despolarización ventricular) se puede hacer por vía periférica.

En relación a los niveles de potasio y digoxina a medida que disminuye el potasio el corazón incrementa la sensibilidad para arritmias, ver esquema en Figura 3.

En el tratamiento de la intoxicación digitálica se pueden usar anti arritmicos intravenosos, como lidocaína al 2% (evidencia Clase IB, es decir que el beneficio es mayor que el riesgo y que existen estudios que lo respaldan) en arritmias ventriculares.⁹ Esta no afecta la conducción auriculoventricular, se usa 1mg/Kg de peso y en infusión a razón de 2-4 mg por minuto, siempre vigilando por datos de intoxicación que generalmente son del sistema nervioso central (alucinaciones visuales, cefalea). También puede usarse fenitoína a razón de 100 mg intravenoso cada 5 minutos hasta un máximo de 1000 mg.^{19,20}

Debe evitarse la amiodarona por que desplaza a la digoxina de su sitio de unión, los betabloqueadores por depresión del nodo auriculoventricular. Se evita cualquier interacción con digoxina, verapa-

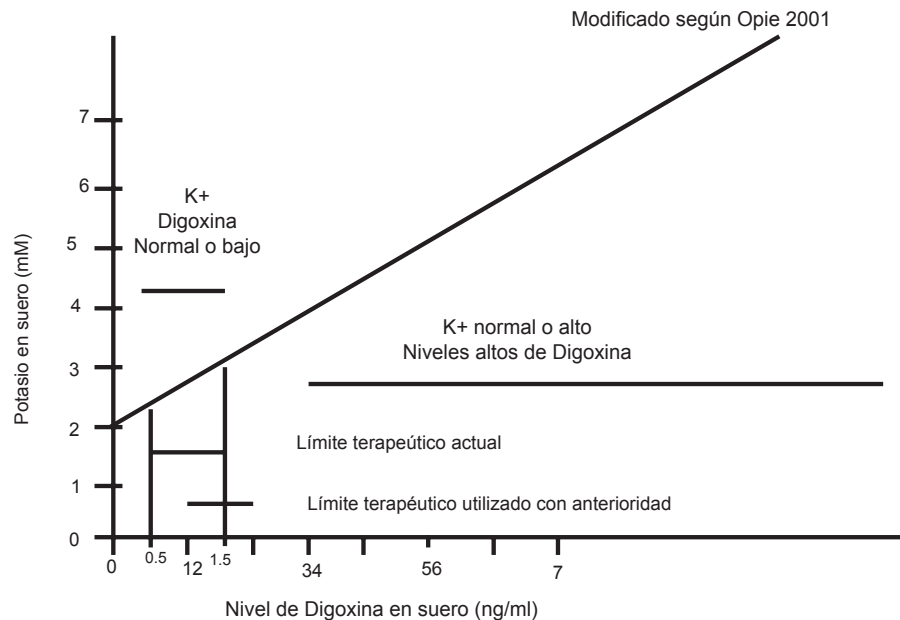


Modificado según Opie 2001

Figura 2. Intoxicación por digoxina: sobrecarga de Ca²⁺.

†DET (Despolarización tardía)

Modificado por el autor según: Fármacos en Cardiología. Lionel H Opie 2002. McGRRAW HILL INTERAMERICANA EDITORA, MEXICO D.F.



Modificado según Opie 2001

Figura 3. Relación entre niveles de digoxina y niveles de potasio.

Modificado por el autor, según Fármacos en Cardiología. Lionel H Opie 2002. Mc WRAG HILL INTERAMERICANA EDITORES. México, D.F.

mil y bloqueadores beta. También se pueden utilizar los anticuerpos específicos contra la digoxina, sobre todo en caso de taquicardia ventricular grave o hiperpotasemia, algunos de los inconvenientes que tiene es el retraso de eliminación en insuficiencia renal crónica que va de 15 a 300 horas, riesgo de disociación de la combinación de antígeno anticuerpo permitiendo la reaparición de los síntomas.^{18,21-22} Algunas veces cuando no hay respuesta favorable, la bradicardia sinusal o BAV de primer y segundo grado son sintomáticos, siendo necesario la colocación de marcapaso temporal por vía

subclavia o transyugular y actualmente marcapasos transcutáneo. Rara vez se coloca marcapasos definitivo. En la paciente se resolvió favorablemente con la suspensión de la digoxina y administración de potasio intravenoso. Se puede también usar fragmentos FAB (Anticuerpos heterólogos específicos antidigoxina), la acción es inmediata y se encuentra disponible en polvo liofilizado que contiene 40 mg de FAB y neutraliza 0.6 mg de digoxina. Tiene una vida media de 16-20 horas con función renal normal, con un rango de acción entre 20 a 90 minutos. Las principales indicaciones son: ingestión de grandes cantidades de digoxina (>4mg en niños equivalente a 16 tabletas y >10 mg en adultos igual a 40 tabletas), altos niveles de potasio > 6meq/L, arritmias y trastornos de conducción grave, signos y síntomas de intoxicación rápidamente progresivos.^{16,23}

Finalmente, debe enfatizarse que la digoxina sigue siendo piedra angular en el tratamiento de la insuficiencia cardíaca con fibrilación auricular crónica, en aquellos con ritmo sinusal se usan otros medicamentos que han demostrado mejorar la sobrevida como los inhibidores de la enzima convertidora de angiotensina, bloqueadores de los receptores de angiotensina I o llamados bloqueadores de los receptores de angiotensina (BRA), bloqueadores beta y la espironolactona.^{2,7} A pesar de que se prescribe desde hace tres siglos, la dosis apropiada de la digoxina en pacientes con insuficiencia cardíaca con ritmo sinusal normal es todavía un tema incierto. – GHEORGHIADE Y PITT, 1997. No olvidar que los primeros síntomas de intoxicación generalmente son digestivos.¹

REFERENCIAS

- Opie LH. Fármacos en Cardiología. México: McGraw-Hill Interamericana;2002.
- Acharyaa TA, Mehta DS, Vekariya RS. Digoxintoxicity: crucial todia-gnose. Digoxin toxicity: crucial to diagnose. *Int J Basic ClinPharmacol* 2012;1(1):39-40.
- Hauptman P, Kelly R. Digitalis. *Circulation* 1999; 99:1265-1270.
- Marcus FL, Sonnemblick EH. Digitalis and acute inotropes. In: Opie LH. *Drugs for the heart*. 4th. ed. Philadelphia:WB Saunders;1994:83-103
- Shih, Hui-Ying, Chen Yi-Chun, Chuang Mei-Hua. Digoxin intoxication e induced encephalopathy in a patient with chronic kidney Disease. *Tzu Chi Medical Journal* 2011; 23(4):139-141.
- Yasui-Furukori N, Kaneko S. Digitalis intoxication induced by paroxetine co-administration. *Lancet* 2006;4:788.
- Gheorghiaide M, Pitt B . Digitalis Investigation Group (DIG) Trial: A stimulus for further research. *Am Heart J*. 1997;134:3-12.
- Khan MG. *Medical diagnosis and therapy*.3a.ed.Philadelphia: Lea & Febiger;1994.
- European Society Cardiology, Guidelines Desk Reference. *Cardiovascular Medicine*. Edition 2010.
- Abdel J, Fuenmayor A, Jorge González, Abdel M, Fuenmayor P. Efectos de la vitamina E sobre la toxicidad digitalica en un modelo experimental. *Rev Costarr Cardiol* 2006;8(3):33-5.
- Wang MT, Su CY, Chan AL, Lian PW, Leu HB, Hsu YJ. Risk of digoxin intoxication in heart failure patients exposed to digoxin-diuretic interactions: a population-based study. *Br J Clin Pharmacol*. 2010; 70(2):258-67
- Young JB, Gheorghiaide M, Packer M, Uretsky B, Hull H. On behalf of the proved and radiance investigators. Are low serum levels of digoxin effective in chronic heart failure?. Evidence challenging the accepted guidelines for a therapeutic serum levels of the drug. *J Am Coll Cardiol*. 1993;21(suppl A):378A.
- Oishi A, Miyamoto K, Kashii S, Yoshimura N. Photopsia as a manifestation of digitalis toxicity. *Can J Ophthalmol* 2006;41(5):603-604.
- Pita-Fernández S, Lombardía-Cortiña M, Orozco-Veltran D, Gil-Guillén V. Clinical manifestations of elderly patients with digitalis intoxication in the emergency department. *Arch Gerontol Geriatr* 2011; 53(2):e106–e110
- Menduiña MJ, Candel JM, Alaminos P, Gómez FJ, Vilchez J. Taquicardia ventricular bidireccional por intoxicación digitalica. *Rev Esp Cardiol* 2005;58(8):991-4.
- Santos-Araújo C, Campos M, Gavina C, Rocha-Gonçalves F, Pestana M. Combined use of plasmapheresis and antidigoxin antibodies in a patient with severe digoxin intoxication and acute renal failure. *Nephrol Dial Transplant* 2007;22(1):257-8.
- Eyer F, Steimer W, Müller C, Zilker T. Free and total digoxin in serum during treatment of acute digoxin poisoning with Fab fragments: case study. *Am J Crit Care* 2010;19(4):391-87.
- Tsuruoka S, Nishiki K, Wakaumi M, Wang N, Yamamoto H, Ando H, et al. Treatment of digoxin intoxication model by hybrid-kidney with hollowfibre module for clinical haemodialysis. *Nephrol Dial Transplant* 2004;19(5):1339-40.
- Garberoglio L, Giustetto C, Wolpert C, Gaita F. Is acquired short QT due to digitalis intoxication responsible for malignant ventricular arrhythmias?. *J Electrocardiol* 2007;40(1):43– 46.
- Kirilmaz B, Saygi S, Gungor H, Onsel Turk U, Alioğlu E, Akyuz S, et al. Digoxin intoxication: An old enemy in modern era. *J Geriatr Cardiol* 2012;9(3):237-42.
- Francis GS. Heart failure. *JACC* 1999;33(2):291– 94.
- Yang EH, Shah S, Criley JM. Digitalis Toxicity: A Fading but Crucial Complication to Recognize. *Am J Med* 2012;125(4):337-343.
- The effect of digoxin on mortality and morbidity in patients with heart failure.The Digitalis Investigation Group. *N Engl J Med* 1997;336:525– 533.

ABSTRACT. Background: Digitalis toxicity is more common than it appears and it must be taken into account in all patients taking digoxin for diagnosis. In countries such as Cuba found that digitalis poisoning rate is 9.6% for every 100 patients. In Honduras, Dr. Alfredo Leon Gomez described the visual manifestations of poisoning with digoxin in the 1972 in the Honduras Medical Journal. **Case Review:** Female patient, 75 years of age with mixed cardiopathy, hypertensive and ischemic, dilated phase in functional class III heart failure according to the New York Heart Association, ejection fraction of 45% in the left ventricle, treated with 5mg enalapril, 100mg spironolactone, 40mg furosemide, 6.25 carvedilol, 100mg aspirin, 0.25 digoxin; he had two months with hyporexia en epigastric pain. Physical examination showed bradycardia, first-degree block and premature ventricular contractions were found in the electrocardiogram. The chest xray showed global cardiomegaly and pulmonary flow redistribution. **Conclusions:** Digoxin is still the cornerstone in the treatment of heart failure with chronic atrial fibrillation, despite its side effects, toxicity, and narrow therapeutic index. And though it has been prescribed for three centuries, the appropriate dose of digitalis in heart failure patients with normal sinus rhythm is still uncertain. Do not forget that the first symptoms of poisoning are generally nonspecific digestive symptoms.

Keywords: Digoxina, intoxication, heart failure